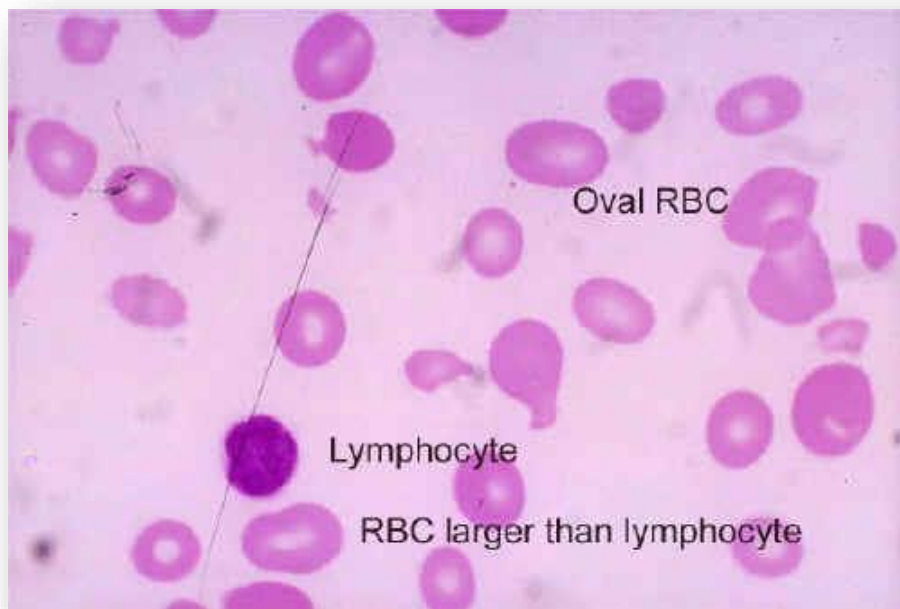


Boletín - Evento Julio 2018

Macroцитos

Las células rojas macrocíticas se definen como células de aproximadamente 9 μm o más en diámetro con un MCV mayor a 100 fL. Pueden encontrarse en la circulación periférica por diferentes mecanismos y entre las condiciones más comunes donde se pueden encontrar macrocitos se puede mencionar: procesos megaloblásticos, enfermedades del hígado y regenerativas de la médula ósea. También se pueden encontrar en hipotiroidismo, deficiencia de ácido fólico y vitamina B-12 entre otros. Los macrocitos deben ser evaluados por su forma (ovalada vs redonda), por color (rojo vs azul), palidez (si lo presenta) y la presencia o ausencia de inclusiones.



Referencia:

Harmening, D M, (2002), *Clinical Hematology and Fundamentals of Hemostasis*(4th ed.), Philadelphia, PA, F.A. Davis Company.